https://doi.org/10.17340/jkna.2020.1.6

다계통위축 임상표현형으로 발현한 2형척수소뇌실조

김용성 이상진 신혜원

중앙대학교병원 신경과

A Patient with Spinocerebellar Ataxia 2 Presenting with Multiple System Atrophy

Youg Sung Kim, MD, Sangjin Lee, MD, Hae-Won Shin, MD, PhD

Department of Neurology, Chung-Ang University Hospital, Seoul, Korea

Spinocerebellar ataxia type-2 (SCA2) is an autosomal dominant cerebellar ataxia that occurs due to expanded CAG trinucleotide repeats in the ATXN2 gene. Clinical features of parkinsonism in SCA2 vary from phenotypes of levodopa-responsive parkinsonism to multiple system atrophy. We described a patient with SCA2 presenting typical clinical manifestations of multiple system atrophy-c type with levodopa responsive parkinsonism whose dopamine transporter (DAT) image showed atypically reduced DAT uptake in in the striatum.

J Korean Neurol Assoc 38(1):33-36, 2020

Key Words: Spinocerebellar ataxias, Multiple system atrophy

2형척수소뇌실조(spinocerebellar ataxia type-2)는 ATXN2 유전자에서 확장된 CAG 삼염기반복 때문에 발생하는 보통염색체우성 소뇌실조증이다.[1] 2형척수소뇌실조 환자는 전형적으로는 운동실조, 떨림, 구음장애, 느림신속보기운동, 말초신경병증 등의 신경계증상으로 발현한다. 지난 20년간 가족 또는 산발성의 레보도파반응파킨슨증에서 ATXN2 돌연변이가 발견되었고 레보도파반응파킨슨증으로 발현한 척수소뇌실조 환자의 임상양상과 도파민운반체영상 소견에 대하여 알려져 왔다.[2] 레보도파반응파킨슨증으로 발현한 2형척수소뇌실조는 특발파킨슨병의 임상증상과 매우 유사하며 도파민운반체영상 소견도 특발파킨슨병 환자들에서 보이는 전형적인 양상으로 알려져 있다.[2] 그러나 다계통위축 표현형으로 발현한 환자는 그 수가 적고 도파민운반체영상 결과에 대한 보고가 드물다.[3] 저자들은 특발소뇌형 다계통위축으로 발현한 2형척수소뇌실조 환자를 보고하면서 도파민운반체영상(^{18}F-fluorinated N-3-fluoropropyl-2-beta-carboxymethoxy-3-beta-[4-iodophenyl] nortropane [^{18}F-FP-CIT] positron emission tomography [PET] scans) 소견을 함께 소개하고자 한다.

Received June 23, 2019 **Revised** November 19, 2019
Accepted November 19, 2019

Address for correspondence: Hae-Won Shin, MD, PhD
Department of Neurology, Chung-Ang University College of Medicine, 102 Heukseok-ro, Dongjak-gu, Seoul 06973, Korea
Tel: +82-2-6299-1503 Fax: +82-2-6280-8734
E-mail: shinhw@cau.ac.kr

증 례

42세의 백인 남성이 오른팔의 떨림, 목의 비정상적인 움직임, 불안정한 걸음걸이 및 양쪽 팔의 운동실조 증상으로 신경과에 입원하였다. 환자는 3년 전, 우측 팔과 목에 떨림이 발생하였고 점차 구음장애와 보행장애가 있었다. 다른 내과 병력은 없었고 복용 중인 약제는 없었다. 운동실조증과 파킨슨증후군을 비롯한 신경계질환의 가족력은 없었다. 병력청취상 환자는 기립 시 어지럼이나 배뇨장애를 호소하지 않았다. 렘수면행동장애를 의심할 만한 수면장애와 인지기능 저하 역시 없다고 하였다. 신경학적 진찰에서 목이 왼쪽으로 치우치는 사경과 양쪽 팔을 앞으로 뻗는 동작 및 몸통 앞으로 가져다 대는 동작에서 오른팔의 근긴장이상증과 함께 떨림이 보였다. 뇌신경검사상 신속눈운동따라보기, 주시유발안진, 신속보기 이상은 없었다. 손가락코검사, 빠른 교대 운동에서 양측 모두 운동실조와 상반운동반복장애가 있었고 발꿈치정강이검사에서 양쪽 다리에서 운동실조를 보였다. 보행의 폭은 넓었고 불안정한 걸음걸이가 관찰되었으며 일자보행 시 양쪽으로 흔들렸다. 오른쪽 팔다리에서 경도의 운동완만과 경축이 보였다. 왼쪽 팔다리에서 파킨슨증상은 없었다. Unified Multiple System Atrophy Rating

Scale 운동파트 점수는 13점이었다. 사지에서 근육마비는 없었고 감각 진찰은 정상이었으며 심부건반사는 사지에서 모두 정상이었다. 신경전도검사도 정상이었다. 자율신경기능검사에서 안정 시 혈압 125/75 mmHg에서 기립 1분 후 112/60 mmHg으로 이완기혈압 15 mmHg 이상 감소하는 기립저혈압이 있었고 기립 3분 후부터는 안정 시 혈압 수준으로 회복되었다. 또한 맥박수가 안정 시의 60회/분에서 기립 3분 후 90회/분으로 증가하여 체위기립빈맥증후군(postural orthostatic hypotension syndrome)이 동반되었다. 요역동학적검사는 시행하지 않았고 잔뇨검사에서 잔료량은 50 mL 이하였다. 환자의 뇌 T1강조 magnetic resonance imaging (MRI)에서 소뇌 위축이 관찰되었다(Fig. A). T2강조 MRI에서 교뇌의 “hot cross bun sign”이나 조가비핵 외측의 위축 및 소뇌다리의 고신호 소견은 관찰되지 않았고 뇌의 허혈 병변도 뚜렷하지 않았다(Fig. B). ^{18}F-FP-CIT PET에서는 양측 선조체에서 도파민운반체의 흡수가 균일하게 저하되었고 왼쪽이 오른쪽에 비하여 더 심하게 감소되었다(Fig. C). 척수소뇌실조 유전자검사(spinocerebellar ataxia 1, 2, 3, 6, 7, 8)에

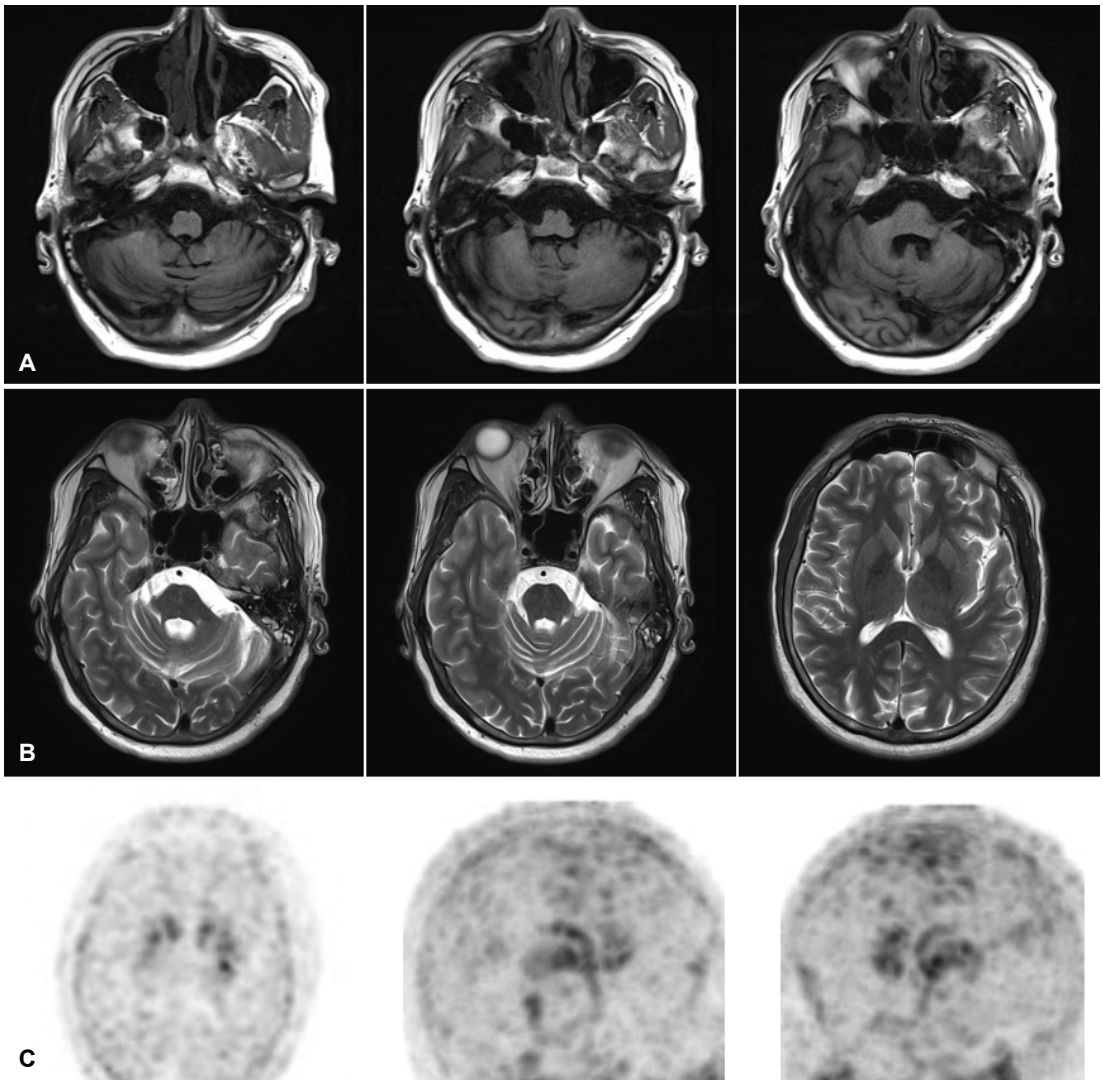

Figure. (A) Brain MRI on T1-weighted image demonstrates atrophy of the cerebellum. (B) Brain MRI on T2-weighted image does not show atrophy of the lateral putamen nor “hot cross bun” sign in the pons. (C) ^{18}F-FP-CIT PET shows decreased DAT uptake in the bilateral putamen and caudate nuclei that was more significant in the left side without a rostro-caudal gradient. MRI; magnetic resonance imaging, ^{18}F-FP-CIT; ^{18}F-fluorinated N-3-fluoropropyl-2-beta-carboxymethoxy-3-beta-(4-iodophenyl) nortropane, PET; positron emission tomography, DAT; dopamine active transporter.

서 ATXN2 유전자 대립유전자의 확장(38 반복)을 확인하였다. 환자는 레보도파-카비도파 복합제 100 mg을 하루 3번, 벤즈트로핀 0.5 mg 하루 2번, 클로나제팜 0.25 mg 하루 2번 복용을 시작하였고 6개월 후의 추적 신경학적 진찰에서 근긴장이상증과 떨림은 유의하게 감소하였고 오른쪽 팔다리의 경축과 운동완만은 완전히 호전되었으나 소뇌실조는 지속되었다.

고 찰

이 환자는 임상적으로 소뇌실조, 파킨슨증 및 자율신경 이상의 3가지 증상이 있어 다계통위축 진단기준에 의거하여 유력한 소뇌형 다계통위축(probable multiple system atrophy-c type)에 합당하였다.[4] 뇌 MRI에서의 소뇌 위축 및 ^{18}F-FP-CIT PET검사상 선조체의 도파민운반체 섭취 감소는 다계통위축의 진단을 뒷받침하였다. 하지만 환자는 일반적인 다계통위축 환자에 비하여 젊은 발병 연령과 일반적으로 다계통위축 환자의 뇌 MRI에서 관찰될 수 있는 전형적인 소견들 중 소뇌 위축 이외의 다른 소견이 관찰되지 않는다는 점이 비전형적이라고 판단하였으며, 특히 환자의 파킨슨증상이 레보도파 치료에 현저한 반응성을 보였다는 점 또한 소뇌형 다계통위축 이외의 다른 진단의 가능성을 고려한 근거가 되었다.[2] 이에 척수소뇌실조에 대한 유전자검사를 시행하였고 최종적으로 2형척수소뇌실조로 확진되었다. 이 환자에서 관찰된 목과 팔의 떨림을 동반한 근긴장이상증은 2형척수소뇌실조에서 흔히 관찰되는 증상이나 다계통위축에서도 드물지 않게 나타나는 증상이므로 다계통위축을 철회할 경고 증상으로 여기지 않았다.[5] 따라서 이 환자는 비전형적인 소뇌형 다계통위축의 표현형으로 발현한 유전성 2형척수소뇌위축 환자로 최종 진단하였다.

2형척수소뇌실조의 임상표현형은 전형적인 소뇌기능 장애에서 레보도파반응파킨슨증 또는 다계통위축까지 다양하게 알려져 있다.[2] 자율신경부전의 경우 2형척수소뇌실조 환자들에게서 특징적으로 나타날 수 있는 증상으로 알려져 있으나[6] 다계통위축의 표현형으로 발현된 환자들과는 달리 레보도파반응파킨슨증의 표현형으로 발현된 2형척수소뇌실조 환자들에게서는 일반적으로 동반되지 않는 것으로 보여진다.[7] 우리나라에서 보고한 유전성 척수소뇌실조 환자들의 임상증상과 영상 소견에 대한 연구에서 다계통위축의 임상증상으로 표현되고 선조체에서 도파민운반체 섭취 감소를 함께 보인 2형척수소뇌실조 환자는 2명이었다. 이들은 파킨슨형 다계통위축(multiple system atrophy-p type)의 표현형을 가지면서 레보도파에 대한 효과는 적거나 없었다. 단일광자방출컴퓨터단층촬영법을 이용한 도파민운반체 영상검사에서 선조체의 섭취가 균일하게 떨어져 있었다.[2,8]

비전형파킨슨증후군을 감별진단하기 위한 도파민운반체영상의 진단적 가치에 대해서는 논란이 있다. 단일광자방출컴퓨터단층촬영법을 이용한 도파민운반체영상은 파킨슨병과 다계통위축 등의 비전형파킨슨증후군을 감별하기 어렵다고 하였다.[9] 그러나 양전자방사단층촬영법을 이용한 연구들은 이 검사의 높은 해상력으로 비전형파킨슨증후군을 파킨슨병과 구분하는 데에 가치가 있다는 결과를 제시하고 있다.[10] 우리 환자는 기존 ^{18}F-FP-CIT PET 연구에서 다계통위축을 시사하는 도파민운반체 섭취 감소 패턴으로 알려진 선조체 전반적으로 균일하게 도파민운반체의 섭취가 감소되어 있는 결과를 보여주었다. 현재까지 비전형파킨슨증후군의 도파민운반체영상 소견에 대한 합의가 이루어지지 않았으므로 우리 환자의 ^{18}F-FP-CIT PET 이상 소견을 다계통위축에 부합한다고 제시하기는 어렵다. 그러나 특발파킨슨병 환자들의 도파민운반체영상의 전형적인 이상 소견인 선조체의 입-꼬리 섭취 경사도가 관찰되는 패턴과는 일치하지 않는다. 2형척수소뇌위축 환자들 중 레보도파반응파킨슨증의 표현형으로 발현한 환자들에서는 도파민운반체영상의 선조체 도파민운반체 섭취 저하가 특발성 파킨슨병에서 보이는 전형적인 양상인 경우가 많다. 또한 환자들의 임상경과 역시 특발성파킨슨병 환자에서와 같이 장기적인 레보도파반응성 및 레보도파 관련 운동합병증을 보인다고 알려져 있다.[2] 파킨슨형 다계통위축의 표현형으로 발현한 2형척수소뇌실조 환자의 경우 레보도파에 대한 반응성은 없었다고 기술된 바 있으나 소뇌형 다계통위축의 표현형으로 발현된 경우에서 동반된 파킨슨증상에 대한 레보도파의 반응성에 대해서는 기술된 바가 없었다.[2,3] 이 증례의 2형척수소뇌실조 환자는 소뇌형 다계통위축의 임상양상으로 발현하였으며 레보도파에 대한 뚜렷한 파킨슨증상의 호전 양상을 보였다. 국내 연구자들에 의하여 진행된 한 연구에서는 소뇌형 다계통위축 환자들 중 도파민운반체영상검사상 선조체의 섭취 저하 소견이 있는 그룹과 없는 그룹으로 나누어 임상양상 및 레보도파반응성에 대한 비교를 진행한 바가 있다. 이 연구에서는 도파민운반체 섭취 저하 소견이 동반되어 있는 그룹에서 그렇지 않은 그룹과 비교하였을 때 파킨슨증상을 보인 빈도가 더 높다고 보고되었으며, 양 그룹에서 레보도파를 사용한 환자들의 파킨슨증상에 대한 반응성을 비교하였을 때 도파민운반체 섭취 저하 소견이 동반된 그룹에서 레보도파반응성이 더 높은 비율로 보고되었다. 선조체의 도파민운반체 섭취 저하 소견이 동반되었던 우리 환자에서 관찰된 레보도파반응성 또한 이와 유사하게 도파민운반체영상 소견과 연관될 가능성이 있다. 향후 다계통위축의 임상표현형으로 발현한 2형척추소뇌실조 환자 다수에서의 임상양상과 도파민운반체영상 소견에

대한 추가 연구가 필요하다고 판단된다.

우리는 소뇌형 다계통위축증의 전형적인 임상양상으로 발현하여 레보도파에 반응하는 파킨슨증상을 함께 보인 2형척수소뇌실조 환자에서 ^{18}F-FP-CIT PET 영상에서 파킨슨병과는 구별되는 선조체의 비전형적인 도파민운반체 섭취 저하를 나타낸 증례를 보여주었다. 또한 이 증례를 통하여 다계통위축 환자의 진단기준에 부합하는 경우라도 젊은 연령, 다계통위축 환자에서 일반적으로 예상되는 바와 다른 비전형적인 임상양상이나 뇌영상 소견을 보이는 환자에서는 척수소뇌실조 유전자검사가 필요함을 제시하고자 한다.

REFERENCES

1. Magana JJ, Velazquez-Perez L, Cisneros B. Spinocerebellar ataxia type 2: clinical presentation, molecular mechanisms, and therapeutic perspectives. *Mol Neurobiol* 2013;47:90-104.
2. Park H, Kim HJ, Jeon BS. Parkinsonism in spinocerebellar ataxia. *Biomed Res Int* 2015;2015:125273.
3. Yun JY, Lee WW, Kim HJ, Kim JS, Kim JM, Kim HJ, et al. Relative contribution of SCA2, SCA3 and SCA17 in Korean patients with parkinsonism and ataxia. *Parkinsonism Relat Disord* 2011;17:338-342.
4. Gilman S, Wenning GK, Low PA, Brooks DJ, Mathias CJ, Trojanowski JQ, et al. Second consensus statement on the diagnosis of multiple system atrophy. *Neurology* 2008;71:670-676.
5. Batla A, De Pablo-Fernandez E, Erro R, Reich M, Calandra-Buonaura G, Barbosa P, et al. Young-onset multiple system atrophy: clinical and pathological features. *Mov Disord* 2018;33:1099-1107.
6. De Joanna G, De Rosa A, Salvatore E, Castaldo I, De Luca N, Izzo R, et al. Autonomic nervous system abnormalities in spinocerebellar ataxia type 2: a cardiovascular neurophysiologic study. *J Neurol Sci* 2008;275:60-63.
7. Payami H, Nutt J, Gancher S, Bird T, McNeal MG, Seltzer WK, et al. SCA2 may present as levodopa-responsive parkinsonism. *Mov Disord* 2003;18:425-429.
8. Kim JM, Hong S, Kim GP, Choi YJ, Kim YK, Park SS, et al. Importance of low-range CAG expansion and CAA interruption in SCA2 Parkinsonism. *JAMA Neurology* 2007;64:1510-1518.
9. Varrone A, Marek KL, Jennings D, Innis RB, Seibyl JP. [(123)I]beta-CIT SPECT imaging demonstrates reduced density of striatal dopamine transporters in Parkinson's disease and multiple system atrophy. *Mov Disord* 2001;16:1023-1032.
10. Oh M, Kim JS, Kim JY, Shin KH, Park SH, Kim HO, et al. Subregional patterns of preferential striatal dopamine transporter loss differ in Parkinson disease, progressive supranuclear palsy, and multiple-system atrophy. *J Nucl Med* 2012;53:399-406.