

뇌 폐쇄성 혈전 혈관염 3예

순천향대학교 의과대학 신경과학교실

이태경 · 방차옥 · 오건세 · 안무영 · 신희길

— Abstract —

Cerebral Thromboangiitis Obliterans - Report of 3 cases -

Tae-Kyeong Lee, M.D., Cha-Ok Bang, M.D., Kun-Se Oh, M.D.,
Moo-Young Ahn, M.D., Hyun-Kil Shin, M.D.

Department of Neurology College of Medicine Soonchunhyang University.

Thromboangiitis obliterans (Buerger's disease) is an inflammatory, thrombo-occlusive vascular disease that usually involves small and medium sized arteries and veins of the distal extremities of young male smokers.

Involvement of cerebral blood vessels in Buerger's disease is rare, but clinical and pathological demonstration has occasionally been found.

We describe three patients with cerebral infarction who had amputated their distal extremities due to thromboangiitis obliterans. They had no clinical, laboratory, angiographic evidence of vasculitis, source of emboli, and atherosclerotic risk factors except heavy smoking.

서 론

1879년 Von Winiwarter가 병리조직검사상 폐쇄성 동맥염(endarteritis obliterans)으로 인한 족부 괴사를 보인 증례를 처음 보고한 이후 1908년 Buerger는 이 질환을 폐쇄성 혈전 혈관염(Thromboangiitis obliterans)이라고 명명하였다. 그후 사지 말단의 증소 동맥뿐 아니라 전신성 혈관염의 증상으로

신경, 심장, 복부동맥, 안구등을 침범한 예가 있었으며, 뇌혈관 침범으로 인한 뇌경색을 보인 경우도 보고되었다(Gilkes 와 Dow 1973, Rosenberger 등 1973, Drake 1982).

한데, 본 질환의 뇌혈관 침범에 대하여 독립된 질환으로서의 존재여부가 의심된 적도 있었으나, 이 질환의 면역학적 소견이 죽상경화증과 다르고(Adar 등 1983) 본 질환의 뇌혈관 침범을 임상적으로 증명할 몇몇 보고가 있어(Biller 등 1981, Drake 1982), 폐쇄

성 혈전 혈관염이 있는 환자에서 뇌혈관 질환을 일으킬 만한 다른 위험인자가 없이 뇌경색이 발생하였다면 폐쇄성 혈전 혈관염의 뇌혈관 침범으로 생각할 수 있다.

저자들은 말초 혈관에 폐쇄성 혈전 혈관염으로 진단 받고 사지절단술 및 교감신경 절제술을 시행받은 기왕력이 있는 젊은 흡연자에서 뇌혈관 질환을 일으킬 만한 다른 위험인자 없이 뇌경색이 발생하였던 증례들을 경험하였기에 보고하고자 한다.

증례 1

53세 남자가 사지마비와 의식장애를 주소로 내원하였다. 환자는 29년전 버거씨 병으로 좌측 제 2,3 수지 절단, 2년후 좌측 제4수지 절단 및 경동맥 교감신경 절제술, 9년전 우측 편마비로 한방 치료 받은적 있고, 2년전 우측 편마비 및 구마비로 내원하여 시행한 뇌혈관조영술에서 우측 중대 뇌 동맥 기시부의 폐색을 보였으나(Fig. 2 A) 다른 뇌혈관의 이상은 없었다. 뇌졸중의 위험인자를 발견할 수 없었고, 금연을 권유하였으나 계속 하루 한갑 이상의 흡연을 하여왔다.

내원시 생체징후는 정상범위였으며, 의식은 기면상태였으나 의사소통은 가능하였다. 양안 동공반사는 보존되어 있었고, 우측 수평성 공동주시의 장애를 보였으며, 말초성 우측안면 마비와 좌측 연구개의 운동지하를 보였다. 근력은 사지에서 모두 감소되어 있었으며 건반사는 향진되어 있었고 양측에서 바빈스키 징후를 보였다.

일반혈액 및 간기능검사, 혈액 응고검사는 정상이었다. VDRL, LE cell, FANA, Anti-ds DNA, RA factor, cold agglutinin 등은 모두 음성이었고, 심초음파와 경동맥 초음파, 안저검사에서 이상소견은 발견할 수 없었다. 뇌 자기공명 영상(TR/TE 2200/80)에서 양측 기저핵 및 우측 시상, 뇌교, 좌측 연수 부위에 고감도 신호를 보였다(Fig. 1). 뇌혈관조영술에서는 2년전 보이던 우측 중대 뇌 동맥 기시부의 폐색 외에 좌측 중대 뇌 동맥의 기시부에도 부분적 폐색이 보였다(Fig. 2 B).

증례 2

30세 남자 환자가 좌측 편마비를 주소로 내원하였

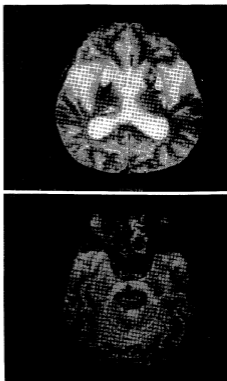


Fig. 1. MR images obtained at 1.0 T in a 53-year-old man (case 1). On the T2-weighted (2200/80) axial image, small lesions of high signal intensity are seen in the both basal ganglia, thalamus, & pons.

다. 환자는 과거 10년간 하루 1갑 이상의 담배를 피워왔고, 1년전 버거씨 병으로 좌측 제 1 및 5수지를 절단하였다.

내원시 생체징후는 정상범위였으며, 경한 좌측 편마비를 보였다. 검사소견에서 이상은 없었고, 뇌 전산화 단층 촬영상 우측 내포 부위에 공동성 경색 소견 보였다. 뇌혈관 촬영에서 이상소견은 없었다. 우측 족모지의 피사로 시행한 대퇴부 동맥조영술에서 후경골 동맥과 비골동맥 부위에서 협착이 관찰되었다.

증례 3

51세 남자로 좌측 편마비를 주소로 내원하였다. 과

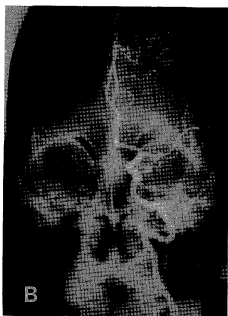
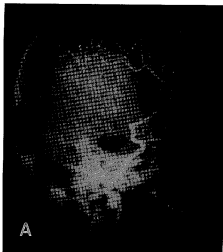
Fig. 2 Transfemoral cerebral angiogram in the same patient(case 1) : A) Complete obstruction of right MCA stem on lateral view, B) Partial obstruction of the left MCA at its proximal portion(2 years after the left side film).

거액상 25년전 버거씨 병으로 교감신경 절제술 및 양측 슬허부 절단술(Below knee amputation) 시행하였고, 4년전부터는 재발되는 흉통으로 버거씨 병의 관상동맥 침범으로 진단받고 칼슘 길항제 복용중이었다. 과거 30여년간 하루 2갑 정도의 담배를 피워왔다. 신경학적 검사상 의식은 명료하였고, 얼굴을 포함하여 우측 반신에 팔각 및 온도각 감소와 운동마비를 보였다. 검사실 소견은 정상이었으며 뇌전산화 당층 촬영상 우측 기저핵 부위에 저음영 소견을 보였다. 복부동맥을 호소하여 시행한 복부 전산화 당층촬영에서 복부 대동맥류 소견을 보였다.

고 찰

폐쇄성 혈전 혈관염 (Thromboangiitis obliterans, Buerger's disease)은 주로 중소동맥 및 정맥을 침범, 깊은 흡연자의 사지에 염증성 폐색을 유발하여 파행(claudication), 정맥염, 괴양, 괴사 등을 일으키며 혈관 기시부 쪽으로 진행되는 질환으로 병인은 확실하지 않은 것으로 알려져있다(Parker 와 Schwartzman 1980). Burns(1960)는 흡연과 관계되어

니코틴이 혈관주위에 norepinephrine의 극소적 분비를 촉진시켜 혈관의 경련을 유발시킨다고 하였고, McLaughlin(1976) 등은 버거씨병 환자들에서 HLA-A9과 HLA-B5가 많은 바, 유전적 소인을 강조하였다. 최근에는 면역, 유전학적으로 설명되어 유전적 소인을 가진 사람에서 흡연에 의한 항원이 자가면역 반응을 일으켜 혈관염이 초래된다고 보고되고 있다(Adar등 1983, Papa등 1992).

뇌혈관의 침범은 보고마다 다르지만 모든 버거씨병의 0.5 ~ 2% 정도를 차지하는 것으로 보인다(Lippmann 1952, Zulch 와 Pilz 1989).

1939년 Lindberg 와 Spatz등은 뇌혈관 침범을 보이는 버거씨 병을 가진 22명의 환자를 병리 조직학적으로 두가지 형태로 분류하여 type I은 한개 혹은 그이상의 주된 대뇌동맥 영역에 다양한 크기의 경색이 있어서 이는 경동맥이나 중대뇌 동맥의 폐색이 있고 그 밑단의 뇌막 문합(meningeal anastomosis) 부위가 다시 막혀서 뇌 표면의 주된 뇌혈관 경계(border zone)에 환상의 배열(annular arrangement)을 보이는 경색을 초래하며 대뇌 피질에 파립성 위축(granular atrophy)모양을 보인다고 하였다. 그후

조직학적 특성을 규명하려는 많은 노력이 있었으나 동맥경화증 및 거대 세포성 육아종성 혈관염, 또한 다른 폐쇄성 혈관염과의 뚜렷한 차이점을 발견하지 못하여, 한때는 독립된 질환으로서의 존재 여부도 의심된 적이 있었다(Fisher 1957, Zulch 1969). 그러나 본 질환의 면역학적 소견이 죽상경화증과 다르고(Mckusik 등 1962, Adar 등 1983), 본질환의 뇌혈관 침범을 임상적으로 증명할 보고가 있어 현재는 하나의 독립된 질환으로서 분류되고 있다(Biller 등 1981, Drake 1982).

Lippman(1952)은 신경학적 증상을 보이고 임상적 병리학적으로 버거씨병의 증거가 있는 9명의 환자를 보고하면서 신경학적 이상은 뇌동맥의 혈전에 의한 것이며, 잘 침범되는 동맥은 내경동맥, 추골동맥, 중대 뇌동맥, 후대뇌동맥의 순서이고 약15%의 환자에서 임상적으로 말초혈관의 침범이 발견되기 전에 뇌혈관 침범의 소견을 보일 수 있다고 하였다.

버거씨 병의 뇌혈관 침범을 조직학적 소견없이 진단하기는 어렵지만 임상적인 경과와 이를 지지할 만한 혈관조영술, 뇌경색화 단층촬영, 자기공명영상, 사지 말단 피지의 조직생검, 혈액검사 등을 통해 허혈성 뇌경색을 일으킬 만한 다른 질환을 배제하는 것이 중요하다(Zulch 등 1989). Adams와 Michaelson(1952)은 다음 세가지중 한가지를 충족시킬때 버거씨 병의 뇌혈관 침범을 의미한다고 했다. 즉, 1) 다른 부위의 동맥경화증이나 매독의 증거가 없으면서 뇌동맥의 폐색을 보이는 병리학적, 혈관조영술적 증거가 있을때, 2) 급성 염증 반응을 보이는 소동맥의 폐쇄가 혈관 중벽은 비교적 보존하면서 내벽만을 침범하여 거대세포 동맥염과 조직학적으로 구분해낼 수 있는 경우, 3) 사지 말단에 버거씨 병의 특징적인 소견을 보이면서 뇌혈관의 폐색이 동반되는 경우 등이다.

본 증례들에서는 비록 조직학적 소견은 얻을 수 없었으나 임상적으로 볼때 비교적 젊은 나이에 발병하였고, 이전에 사지 말단에 버거씨 병으로 진단받고 절단술 및 교감신경 절제술을 시행했으며, 죽상경화증이나 혈관염을 일으킬 만한 다른 혈액 및 면역학적 증거가 없고, 뇌경색의 위험인자가 흡연 이외에는 없어 버거씨 병의 뇌혈관 침범으로 생각된다. 뇌혈관 조영술을 시행하였던 예에서 증례1의 경우 우측 및 좌측 중대뇌동맥 기시부의 폐색을 보이면서 주된 뇌혈관의 영역에 여러차례의 뇌경색 소견이 있어 Lindberg 와 Spatz

Type I에 해당할 것으로 생각 되었다.

버거씨병의 뇌혈관 침범시 보이는 임상양상은 주로 젊은 남성에서 다양한 신경학적 증상(반신마비 혹은 단마비, 시야장애, 실어증, 정신증상, 감각이상, 구마비등)이 장기간에 걸쳐 점진적으로 나타나서 결체조직 질환이나 탈수소성 질환과의 감별이 어려운 때도 있다(Bernsmeier 와 Held 1972). 간혹 유두부종 및 두통, 구토, 국소성 증후를 보여 두개내 종양과의 감별을 요하기도 한다(Davis 와 Perret 1947).

전신적인 혈전성 혈관염을 보이므로 신장, 안구, 심장등을 침범하여 시력장애, 허혈성 심근경색, 신부전등을 초래할 수 있으며(Gilkes 와 Dow 1973), 장간막 동맥 폐색, 복부 대동맥 및 술과 동맥의 확장성 동맥류가 발생하기도 한다(Rosenberger 등 1973, Drake 1982). 세번째 증례에서 심혈관 조영술을 시행하지는 않았지만 협심증상 동통이 계속되었고, 복부 전산화 단층촬영상 확장성 복부 대동맥류를 보였던 것도 이와 같은 맥락에서 이해할 수 있다.

치료는 급원이 가장 중요하며 여러가지 방법들이 논의되어 왔으나 뇌동맥의 두개 외부에서의 협착이나 폐색은 가능한한 빨리 혈관조영술로 확인하여 외과적으로 제거해주는 것이 좋으며 심장침범으로 인한 부정맥, 심부전이 동반되어 뇌혈류의 장애가 더 심해질 수 있으므로 항응고제 치료가 바람직할 것으로 생각된다(Zulch 와 Pilz 1989).

결 론

저자들은 말초혈관에 폐쇄성 혈전 혈관염으로 진단 받고 사지절단술 및 교감신경 절제술을 시행받은 기왕력이 있는 젊은 흡연자에서 뇌경색이 발생하였던 증례들을 경험하였다. 임상적으로 볼때 죽상경화증이나 혈관염을 일으킬 만한 다른 혈액 및 면역학적 증거가 없으며, 뇌경색의 위험인자가 흡연 이외에는 없어 버거씨 병의 뇌혈관 침범으로 생각된다.

REFERENCES

- Adams RD, and Michaelson JJ (1952) : *Inflammatory lesions of the blood vessels of the brain, in proceeding of the first international congress of neuropathology. Torino, Italy, Rosenberg & Selier,*

- Adar R, Papa MZ, Halpren Z, et al (1983) : Cellular sensitivity to collagen in thromboangiitis obliterans. *N Eng J Med* 308:1113-1116
- Biller J, Asconape J, Challa VR, et al (1981) : A case for cerebral thromboangiitis obliterans. *Stroke* 12:686-689
- Bernsmeier A and Held K (1972) : Thromboangiitis obliterans cerebri. *PJ Vinken and GW Bruyn eds : Handbook of clinical neurology Vol. 12, Vascular disease of the nervous system, part II. Amsterdam, North Publ. Co. 384-397*
- Burns JH (1960) : The action of nicotine on the peripheral circulation. *Ann. N.Y. Acad. Sci.* 90:81-84
- Davis L and Perret G (1947) : Cerebral thromboangiitis obliterans. *Brit. J Surg* 34:307-313
- Drake ME Jr. (1982) : Winiwarter-Buerger disease ("Thromboangiitis Obliterans") with cerebral involvement. *JAMA* 248:1870-1872
- Fisher CM (1957) : Cerebral thromboangiitis obliterans. *Medicine* 36:179-209
- Gilkes R and Dow J (1973) : Aortic involvement in Buerger's disease. *Brit. J Radiol.* 46:110-104
- Lindberg R and Spatz H (1939) : Über die thromboendarteritis obliterans der Hirngefäße. *Virchows Arch. Path. Anat.* 309:531
- Lippmann HL (1952) : cerebrovascular thrombosis in patients with Buerger's disease *Circulation* 5:680-692
- Mokusik VA, Harris AS, Otten OE et al (1962) : Buerger's disease : a distinct clinical and pathologic entity. *JAMA* 181:5-12
- McLaughlin GA, Healy CR, Evans CC, et al (1976) : Association of HLA-A9 and HLA-B5 with Buerger's disease. *Br. Med. J* 108:663-667
- Papa M, Bass A Adar (1992) : Autoimmune mechanisms in thromboangiitis obliterans (Buerger's disease) : The role of tobacco antigen and the major histocompatibility complex. *Surgery* 111:527-531
- Parker JC Jr. and Schwartzman RJ (1980) : Cerebral thromboangiitis obliterans. *PJ Vinken and GW Bruyn eds : Handbook of clinical neurology vol. 39 Neurological manifestation of systemic diseases Part II. Amsterdam, North Holland Publ. co. 201-211*
- Rosenberger A, Munk J, Schramek A et al (1973) : The angiographic appearance of thromboangiitis obliterans in the abdominal visceral vessels. *Brit. J. Radiol.* 46:337-343
- Zulch KJ (1969) : The cerebral form of Von Winiwarter-Buerger's disease : Does it exist ? *Angiology* 20:61-69
- Zulch KJ and Pilz P (1989) : thromboangiitis obliterans (Von Winiwarter-Buerger). *PJ Vinken and Bruyn GW eds : Handbook of clinical neurology Vol. 11(55) : Vascular disease, part III : Elsevier science publishers BV pp. 307-316*